

## 肿瘤多学科研究专题

## 乳腺浸润性癌组织人表皮生长因子受体-2 基因扩增状态与蛋白表达的比较及其与临床病理特征的相关性

伍锦凤<sup>1,2</sup>, 桂照华<sup>1,2</sup>, 闫红<sup>1,2</sup>

(1. 中国科学技术大学附属第一医院/安徽省立医院 临床病理中心, 安徽 合肥, 230036;

2. 中国科学技术大学智慧病理学研究所, 安徽 合肥, 230036)

**摘要:**目的 探讨乳腺癌组织中人表皮生长因子受体-2 (HER2) 蛋白表达和基因扩增的一致性及其临床意义, 并分析 HER2 基因扩增与临床病理特征的相关性。**方法** 采用全自动免疫组化 (IHC) 及荧光原位杂交 (FISH) 的方法, 分别检测 101 例乳腺浸润性癌患者的蛋白表达及基因扩增状态。分析 2 种不同检测方法结果的差异, 并揭示其临床意义。**结果** 101 例浸润性乳腺癌中, IHC 显示 HER2 蛋白 1 例为 (-), 6 例为 (+), 81 例为 (++)、13 例为 (+++)。FISH 显示 HER2 基因无扩增为 75 例, HER2 基因有不同程度的扩增为 26 例。HER2 蛋白 (-) 的 1 例及 (+) 的 6 例 HER2 基因均无扩增, HER2 蛋白 (++) 的 81 例中 HER2 基因扩增的有 14 例, HER2 蛋白 (+++) 的 13 例中 HER2 基因扩增的有 12 例。101 例中 FISH 检测共发现 9 例 17 号染色体多体。FISH 和 IHC 2 种检测方法的差异有统计学意义 ( $P < 0.05$ )。FISH 结果与患者的年龄相关 ( $P < 0.05$ ), 与肿瘤组织学分级、肿瘤最大径、Ki67 表达及患者腋窝淋巴结转移情况均无相关性 ( $P > 0.05$ )。**结论** IHC 与 FISH 具有较高的一致性, IHC 染色强度和基因扩增状态成正相关, IHC 可作为临床使用赫赛汀的初筛方法, 应联合应用 FISH 检测来确定临床用药及判断患者预后情况。

**关键词:** 乳腺癌; 人表皮生长因子受体-2; 荧光原位杂交; 免疫组化; 基因扩增; 蛋白表达

中图分类号: R 446.8; R 737.9 文献标志码: A 文章编号: 1672-2353(2021)13-040-05 DOI: 10.7619/jcmp.20211659

## Comparison of human epidermal growth factor receptor-2 gene amplification status and protein expression in invasive breast carcinoma and its correlation with clinicopathological characteristics

WU Jinfeng<sup>1,2</sup>, GUI Zhaohua<sup>1,2</sup>, YAN Hong<sup>1,2</sup>

(1. Clinical Pathology Center, First Affiliated Hospital of University of Science and Technology of China, Anhui Provincial Hospital, Hefei, Anhui, 230036; 2. Institute of Intelligent Pathology of University of Science and Technology of China, Hefei, Anhui, 230036)

**Abstract: Objective** To investigate the consistency and clinical significance of human epidermal growth factor receptor-2 (HER2) protein expression and gene amplification in breast cancer tissue, and to analyze the correlation between HER2 gene amplification and clinicopathological characteristics. **Methods** Immunohistochemistry (IHC) and fluorescence *in situ* hybridization (FISH) were used to detect the protein expression and gene amplification in 101 patients with invasive breast carcinoma. The difference of the results of two different detection methods were analyzed and clinical significance was analyzed. **Results** In 101 cases of invasive breast cancer, IHC showed HER2 protein was negative in 1 case, positive in 6 cases, double-positive in 81 cases, and triple-positive in 13 cases. FISH showed that there were 75 cases of HER2 gene without amplification, and 26 cases of HER2 gene with different degrees of amplification. No HER2 gene amplification was observed in 1 case of HER2 protein (-) and 6 cases of HER2 protein (+), HER2 gene amplification was observed in 14

of 81 cases of HER2 protein (++) and in 12 of 13 cases of HER2 protein (+++). In 101 cases, 9 cases of chromosome 17 polysomes were found by FISH. The difference between FISH and IHC was statistically significant ( $P < 0.05$ ). FISH results were correlated with age of patients ( $P < 0.05$ ), and there was no correlation between FISH results and tumor histological grade, tumor maximum diameter, Ki67 expression and axillary lymph node metastasis ( $P > 0.05$ ). **Conclusion** IHC has high consistency with FISH. IHC staining intensity is positively correlated with gene amplification status. IHC method can be used as the primary screening method for clinical use of Trastuzumab, and FISH test should be used together to determine clinical medication and judge the prognosis of patients.

**Key words:** breast carcinoma; human epidermal growth factor receptor-2; fluorescence *in situ* hybridization; immunohistochemical method; gene amplification; expression of protein

乳腺癌是女性常见的恶性肿瘤<sup>[1]</sup>,其发病率在女性恶性肿瘤中位居第一,严重威胁女性健康。人表皮生长因子受体-2(HER2)定位于17q21,属于原癌基因,可促进肿瘤新生血管生成,促进肿瘤细胞存活,增强肿瘤细胞的侵袭力,并可作为预测乳腺癌预后的可靠依据<sup>[2]</sup>。20%~30%的原发性乳腺癌患者存在HER2基因的扩增<sup>[3]</sup>,这部分患者预后差,内分泌治疗和化疗反应差,但靶向治疗如曲妥珠单抗(赫赛汀)对其疗效很好。因此,评估HER2基因的扩增和蛋白表达情况对乳腺癌患者的预后评估及治疗有重要价值。本研究探讨乳腺癌组织中HER2蛋白表达和基因扩增的一致性及其临床意义,并分析HER2基因扩增与临床病理特征的相关性,现报告如下。

## 1 资料与方法

### 1.1 一般资料

选取2019年2—12月收治的101例乳腺癌患者,样本包括手术切除85例、手术旋切3例及穿刺活检13例。病理类型:浸润性导管癌92例,浸润性小叶癌7例,浸润性小管癌1例,浸润性髓样癌1例。101例患者均为女性,术前未接受其他临床治疗,年龄31~77岁,所有的病例标本均在离体60 min内用10%中性福尔马林固定,固定后石蜡包埋,切片厚度为3~5  $\mu\text{m}$ 。

### 1.2 方法

1.2.2 免疫组化(IHC)法:新鲜癌组织手术后60 min内用10%中性福尔马林固定,常规石蜡包埋,切取3  $\mu\text{m}$ 厚切片。IHC步骤为切片后使用Roche Ventana Benchmark XT全自动免疫组化仪自动热修复,采用Ventana专业修复液CC1, pH值8.2, 100  $^{\circ}\text{C}$ 修复30 min,手工加HER2兔抗人

单克隆抗体(北京中杉金桥生物技术有限公司), 37  $^{\circ}\text{C}$ 孵育28 min, DAB显色,显微镜下观察结果。所有试验均设阴阳性对照。IHC结果判读依据《乳腺癌HER2检测指南(2019版)》<sup>[4]</sup>, 0(-)为无着色或 $\leq 10\%$ 的浸润癌细胞显示不完整的、微弱的细胞膜染色; (+)为 $> 10\%$ 的浸润癌细胞显示不完整的、微弱的细胞膜染色; (++)为 $> 10\%$ 的浸润癌细胞显示弱~中等强度的完整细胞膜染色或 $\leq 10\%$ 的浸润癌细胞呈现强而完整的细胞膜染色; (+++)为 $> 10\%$ 的浸润癌细胞呈现强、完整且均匀的细胞膜染色。

1.2.2 荧光原位杂交法(FISH): FISH切片制备方法同IHC法,切取4  $\mu\text{m}$ 切片于65  $^{\circ}\text{C}$ 烤箱内过夜, FISH步骤为切片置于全自动FISH前处理系统仪(武汉康录生物技术股份有限公司)中,进行脱蜡、酶解消化;滴加HER2基因扩增检测荧光原位杂交探针(武汉康录生物技术股份有限公司),置入Hybridizer原位杂交仪(丹麦, DAKO)杂交2 h,复染DAPI后置于OLYMPAS BX53荧光显微镜下观察结果。FISH结果判读依据《乳腺癌HER2检测指南(2019版)》<sup>[4]</sup>,选择细胞核大小一致且核完整、DAPI染色均匀、信号清晰的肿瘤细胞判读。随机计数至少20个浸润癌细胞核中的双色信号:① HER2/CEP17  $\geq 2.0$ ,平均HER2拷贝数/细胞数  $\geq 4.0$ ,判为阳性。若HER2信号成簇时直接判为阳性。② HER2/CEP17  $\geq 2.0$ ,平均HER2拷贝数/细胞数  $< 4.0$ ,判为阴性。③ HER2/CEP17  $< 2.0$ ,平均HER2拷贝数/细胞数  $\geq 6.0$ ,判为阳性。④ HER2/CEP17  $< 2.0$ ,平均HER2拷贝数/细胞数  $\geq 4.0$ 且 $< 6.0$ ,若IHC结果为(++),判为阳性;若IHC结果为0、(+)或(++),应判为阴性。⑤ HER2/

CEP17 <2.0, 平均 HER2 拷贝数/细胞数 <4.0, 判为阴性。

### 1.3 统计学分析

采用 SPSS 18.0 软件进行统计学处理,应用 FISHER 精确检验对数据进行统计学分析,  $P < 0.05$  为差异有统计学意义。

## 2 结果

### 2.1 IHC 法检测 HER2 蛋白表达情况

本实验选取的浸润性乳腺癌标本 101 例,其中 HER2 蛋白表达 13 例为(卅),所占比例为 12.87%; 81 例为(++) ,所占比例为 80.20%; 6 例为(+) ,所占比例为 5.94%; 阴性为 1 例,所占比例 0.99% (见图 1)。

### 2.2 FISH 法检测 HER2 基因扩增情况

本实验选取的浸润性乳腺癌标本 101 例,HER2 基因无扩增的为 75 例,占比为 74.26%,其中 7 例 HER2 拷贝数为 4~6,  $HER2/CEP17 < 2.0$ ,结果判断为不确定,根据《乳腺癌 HER2 检测指南(2019 版)》,此 7 例患者免疫组化均为(++) ,故结合免疫组化结果均判为 HER2 基因无扩增,其余 68 例为  $HER2/CEP17 < 2.0$ ,且 HER2 拷贝数 <4.0; HER2 基因扩增的为 26 例,占比为

25.74%,其中 20 例为多点状或簇状扩增,5 例为  $HER2/CEP17 > 2.0$ ,1 例为  $HER2/CEP17 < 2.0$ ,但 HER2 拷贝数为  $7.4 > 6.0$ 。见图 2。

### 2.3 HER2 蛋白表达和基因扩增的相关性

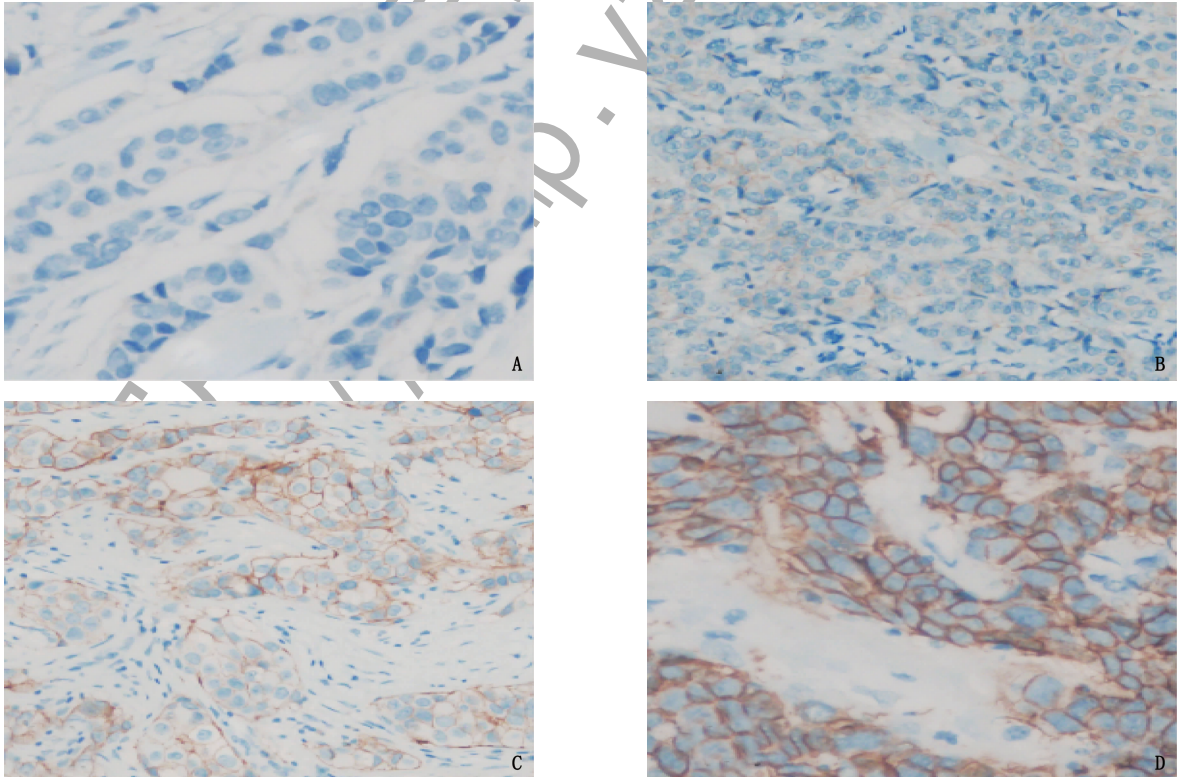
对比研究 HER2 蛋白表达和基因扩增的相关性,HER2 蛋白(-)的 1 例基因无扩增(100%),HER2 蛋白(+)的 6 例基因均无扩增(100%),HER2 蛋白(++)的 81 例中 14 例有基因扩增(17.28%),HER2 蛋白(卅)的 13 例中 12 例有基因扩增(92.31%)。HER2 蛋白表达和基因扩增具有较好的一致性( $P < 0.05$ ),见表 1。

### 2.4 HER2 基因扩增状态与临床病理特征的关系

HER2 基因扩增状态与患者的年龄具有相关性( $P < 0.05$ ),与患者肿瘤最大径、肿瘤组织学分级、Ki67 表达及腋窝淋巴结转移情况均无相关性( $P > 0.05$ ),见表 2。

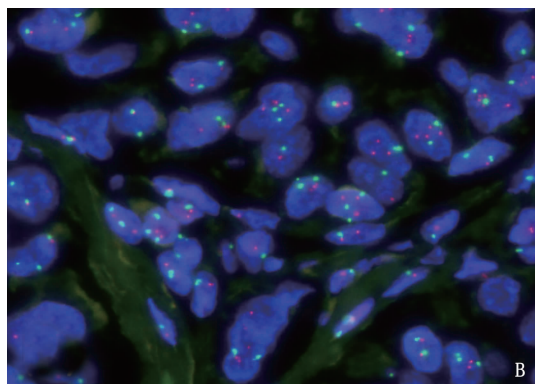
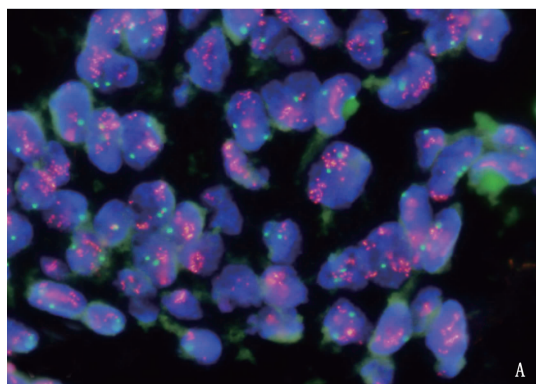
## 3 讨论

HER2 编码一种具有酪氨酸激酶活性的跨膜生长因子受体,HER2 基因的表达不仅与浸润性乳腺癌的发生发展有关,更是评估临床预后和指导用药的重要指标<sup>[5]</sup>。目前,曲妥珠单抗是食品及药物管理局(FDA)认证的第一种治疗乳腺癌



A: HER2 蛋白表达(-); B: HER2 蛋白表达(+); C: HER2 蛋白表达(++) ; D: HER2 蛋白表达(卅)。

图 1 IHC 检测 HER2 蛋白表达状态(光学显微镜放大 20 倍)



A: FISH 检测肿瘤细胞中 HER2 信号呈簇状扩增,HER2 基因扩增(+);

B: FISH 检测肿瘤细胞中 HER2 与 CEP17 信号的比值  $< 1.8$ , 平均 HER2 拷贝数/细胞  $< 4.0$ ,HER2 基因扩增(-)。

图 2 FISH 检测 HER2 基因扩增状态(油镜放大 100 倍)

表 1 HER2 蛋白表达和基因扩增的相关性

FISH	IHC				P
	-	+	++	+++	
阳性	0	0	14	12	$< 0.001$
阴性	1	6	67	1	

表 2 HER2 基因扩增状态与年龄、组织学分级、肿瘤最大径、Ki67 及腋窝淋巴结转移的关系

临床病理特征	FISH 情况		P	
	阳性	阴性		
年龄	$> 55$ 岁	3	27	0.024
	$\leq 55$ 岁	23	48	
组织学分级	1 级	0	2	0.999
	2 级	20	56	
	3 级	6	17	
肿瘤最大径	$< 2$ cm	10	38	0.567
	2 ~ 4 cm	12	28	
	$> 4$ cm	4	9	
Ki67 情况	$\leq 40\%$	14	37	0.821
	$> 40\%$	12	38	
腋窝淋巴结转移	有	8	31	0.484
	无	18	44	

的靶向药物。曲妥珠单抗是一种重组 DNA 衍生的人源化单克隆抗体,能特异性地作用于 HER2 过表达的乳腺癌细胞,降低乳腺癌复发率及病死率,提高生存率,明显改善患者预后。曲妥珠单抗的应用前提为 HER2 IHC(++) 或 FISH 检出基因扩增,由于其价格昂贵,且乳腺癌化疗药物存在心脏毒性风险<sup>[6]</sup>,因此为了能够采取适当治疗方法,HER2 状态检测已成为乳腺癌患者治疗前的基本程序。

目前 FDA 批准进入临床检测 HER2 状态的方法有 2 种,分别为 IHC 检测 HER2 的蛋白表达情况以及 FISH 检测 HER2 的基因扩增情况。IHC

法操作简便、费用低、技术掌握容易、对材料要求不高,是现在临床最常用方法,但在标本固定及处理中容易造成蛋白变性破坏,而抗原修复方法不同、不同批次抗体差异、结果判读的主观性等原因均会影响检测结果<sup>[7]</sup>。FISH 检测核酸更加稳定、量化,荧光信号点观察直观,相比 IHC 而言主观性更弱,更加客观,目前认为 FISH 是检测 HER2 基因扩增状态的金标准<sup>[8]</sup>。研究<sup>[9-10]</sup>显示,HER2 免疫组化(+++)的病例 FISH 的阳性率为 78.2% ~ 98.9%,HER2 免疫组化(++)的病例 FISH 的阳性率为 18% ~ 44%,故多数学者认为 HER2(+++)的患者必须做 FISH 检测以明确其基因扩增情况。本研究对 101 例乳腺浸润性癌患者 HER2 状态进行 IHC 及 FISH 检测,证实 HER2 蛋白表达(-)及(+)的病例,其基因无扩增,两者符合率为 100%,与以往学者<sup>[11]</sup>研究报道的符合率(100%)一致;HER2 蛋白表达(++)与基因扩增符合率为 17.28%,这与国外文献<sup>[12-14]</sup>报道结果也比较接近,HER2 蛋白表达(+++)的与基因扩增符合率为 92.3%。本研究结果显示,IHC 检测 HER2 蛋白表达和 FISH 检测 HER2 基因扩增之间有相关性( $P < 0.05$ ),表明 HER2 蛋白着色越强,其基因扩增的可能性越大,提示 HER2 蛋白表达和基因扩增紧密相关。本研究还证实乳腺癌患者 HER2 基因扩增与肿瘤的组织学分级、肿瘤最大径、Ki67 表达及患者腋窝淋巴结转移情况无相关性( $P > 0.05$ ),但与患者年龄有相关性( $P < 0.05$ ),患者年龄越小,HER2 基因的扩增率增高,表明越是年轻的患者其基因扩增的可能性越高,预后可能越差,更需要进行基因检测。本研究中还发现了 9 例 17 号染色体多体,目前在乳腺癌中 17 号染色体非整体性,即每个细胞 17 号染色

体数目大于(多体性)或小于(单体性或亚二体性)2个,是乳腺癌的遗传学特征之一。研究<sup>[15-18]</sup>表明,在乳腺癌中占有相当数量的此类患者,其临床预后不同于无此异常者。

综上所述,评估 HER2 蛋白表达或 HER2 基因扩增情况对乳腺癌发生发展及治疗有重要意义<sup>[19-20]</sup>。IHC 及 FISH 结果存在较好的一致性,2种方法相结合有利于评价 HER2 的结果及制定分子靶向治疗方案,所有乳腺癌患者均应进行 IHC 检测。FISH 和 IHC 检测结果的差异主要体现在 HER2 蛋白(++),故建议对 HER2 蛋白(++)的病例常规进行 FISH 检测,IHC(++)也存在个别基因不扩增的情况,文献<sup>[14]</sup>报道免疫组化(+)组也存在基因扩增的情况,所以如果经济条件允许,应对所有乳腺浸润性癌患者进行 HER2 的 FISH 检测,并加强质量控制。

#### 参考文献

- [1] 郭晓宁,洪蕾,方长青,等. 26例乳腺癌新辅助化疗前后病理学特征分析[J]. 吉林医学, 2019, 40(1): 18-20.
- [2] 邱晓阳,王媛媛,刘春鹏,等. 环保型生物组织样本制备套装在 HER2 蛋白 2+ 浸润性乳腺癌荧光原位杂交检测中的应用[J]. 中国组织工程研究, 2020, 24(16): 2572-2577.
- [3] 李庆,吴正升,沈玉君,等. 乳腺癌中 RNF2 的表达及其临床意义[J]. 临床与实验病理学杂志, 2017, 33(3): 237-240.
- [4] 《乳腺癌 HER 检测指南(2019版)》编写组. 乳腺癌 HER2 检测指南(2019版)[J]. 中华病理学杂志, 2019, 48(3): 169-175.
- [5] 赵坡,姜学革,李晓瑛,等. FISH 检测乳腺癌 HER-2 基因扩增及 17 号染色体多体状况及其临床病理学意义的分析[J]. 中华肿瘤防治杂志, 2011, 18(9): 680-683.
- [6] 龙惠东,林云恩,刘观成,等. N 末端 B 型脑利钠肽前体对乳腺癌蒽环类化疗相关心脏毒性的预测价值[J]. 中国医师杂志, 2015, 17(10): 1516-1519.
- [7] 仇丽红,赵梅香,黄洁,等. c-erbB-2 基因生物学特性研究进展[J]. 现代肿瘤医学, 2007, 15(1): 102-105.
- [8] 陈洪才. IHC Her-2 2+ 乳腺癌组织与 FISH 基因检测 104 例比较分析[J]. 临床医药文献电子杂志, 2019, 6(1): 92-92, 94.
- [9] PRESS M F, SAUTER G, BERNSTEIN L, et al. Diagnostic evaluation of HER-2 as a molecular target: an assessment of accuracy and reproducibility of laboratory testing in large, prospective, randomized clinical trials[J]. Clin Cancer Res, 2005, 11(18): 6598-6607.
- [10] DOLAN M, SNOVER D. Comparison of immunohistochemical and fluorescence in situ hybridization assessment of HER-2 status in routine practice[J]. Am J Clin Pathol, 2005, 123(5): 766-770.
- [11] BOGDANOVSKA-TODOROVSKA M, KOSTADINOVA-KUNOVSKA S, JOVANOVIK R, et al. Correlation of immunohistochemistry and fluorescence in situ hybridization for HER-2 assessment in breast cancer patients: single centre experience[J]. Open Access Maced J Med Sci, 2018, 6(4): 593-599.
- [12] THOMSON T A, HAYES M M, SPINELLI J J, et al. HER-2/neu in breast cancer: interobserver variability and performance of immunohistochemistry with 4 antibodies compared with fluorescent in situ hybridization[J]. Mod Pathol, 2001, 14(11): 1079-1086.
- [13] SAHIN A A. Biologic and clinical significance of HER-2/neu (c-erbB-2) in breast cancer[J]. Adv Anat Pathol, 2000, 7(3): 158-166.
- [14] AZIZUN-NISA, BHURGRI Y, RAZA F, et al. Comparison of ER, PR and HER-2/neu (C-erb B2) reactivity pattern with histologic grade, tumor size and lymph node status in breast cancer[J]. Asian Pac J Cancer Prev, 2008, 9(4): 553-556.
- [15] 彭理,赵佳琳,赵大春,等. 乳腺原发性神经内分泌癌与浸润性癌(非特殊型)临床病理特点和淋巴结转移相关因素的病例对照研究[J]. 协和医学杂志, 2021, 12(1): 122-128.
- [16] 张燕娜,王常珺,周易冬,等. 乳腺浸润性微乳头状癌与浸润性癌(非特殊型)腋窝淋巴结转移相关因素的病例对照研究[J]. 协和医学杂志, 2015, 6(3): 166-166.
- [17] 玛依努尔·阿里甫. 乳腺浸润性微乳头状癌和浸润性导管癌临床病理特征及预后分析研究[D]. 新疆医科大学, 2015.
- [18] ASLAN F, AVCIKURT A S. URG4 expression in invasive breast carcinoma and its relation to clinicopathological characteristics[J]. Breast Cancer, 2019, 26(4): 485-491.
- [19] GOH C W, WU J, DING S, et al. Invasive ductal carcinoma with coexisting ductal carcinoma in situ (IDC/DCIS) versus pure invasive ductal carcinoma (IDC): a comparison of clinicopathological characteristics, molecular subtypes, and clinical outcomes[J]. J Cancer Res Clin Oncol, 2019, 145(7): 1877-1886.
- [20] SABATIER R, SABIANI L, ZEMMOUR C, et al. Invasive ductal breast carcinoma with predominant intraductal component: Clinicopathological features and prognosis[J]. Breast, 2016, 27: 8-14.

(本文编辑:周娟)